·指南·共识·解读·

腰方肌阻滞疗法中国专家共识(2024版)

腰方肌阻滞疗法中国专家共识编写组

王小平[1] 段彬[2] 姚军[3] 陈宇[4] 蔡宇晶[5] 冯霞[4] 范坤[3] 宫庆娟[6] 郭海军[7] 黄雪花[8] 姜莹莹[9] 李水清[10] 李雅兰[11] 廖琴[12] 雷洪伊[13] 马彬[14] 马武华[15] 马璐璐[16] 马柯[8] 舒海华[5] 孙涛[17] 徐世元[13] 王锷[2] 王亚平[18] 王海棠[19] 王勇[15] 肖礼祖[20] 余日丽[12] 邹海盯[21] 郑拥军[22]

[1]暨南大学附属第一医院疼痛科,广州市 510630;[2]中南大学湘雅医院麻醉科,长沙市 410008;[3]上海交通大学医学院附属第六人民医院麻醉科,上海市 200233;[4]中山大学附属第一医院麻醉科,广州市 510080;[5]广东省人民医院麻醉科,广州市 510080;[6]广州医科大学附属第二医院疼痛科,广州市 510260;[7]乔治全球健康研究院(澳大利亚)北京代表处营养和生活方式部,北京市 100060;[8]上海交通大学医学院附属新华医院疼痛科,上海市 200092;[9]中国疾病预防控制中心慢性非传染性疾病预防控制中心综合防控与评价室,北京市 100050;[10]北京大学第三医院疼痛科,北京市 100191;[11]暨南大学附属第一医院麻醉科,广州市 510630;[12]中南大学湘雅三医院麻醉科,长沙市 410013;[13]南方医科大学珠江医院麻醉科,广州市 510282;[14]兰州大学基础医学院循证医学中心,兰州市 730000;[15]广州中医药大学第一附属医院麻醉科,广州市 510140;[16]北京协和医院麻醉科,北京市 100730;[17]山东第一医科大学附属省立医院疼痛科,济南市 250021;[18]中南大学湘雅二医院疼痛科,长沙市 410011;[19]南方医科大学南方医院麻醉科,广州市 510515;[20]华中科技大学协和深圳医院疼痛科,深圳市 518052;[21]中南大学湘雅二医院麻醉科,长沙市 410011;[22]复旦大学附属华东医院疼痛科,上海市 200040

所有作者对本文有同等贡献

执笔者:段彬, Email: duanb11@csu.edu.cn; 姚军, Email: guoxinger@126.com

通信作者:王小平, Email: txp2938@jnu.edu.cn

【摘要】 腰方肌阻滞是将局麻药物注入到腰方肌邻近的筋膜间隙内,阻滞在其内行走的相关胸腰神经产生镇痛的神经阻滞方法。可为腹部、髋部、下肢等手术提供镇痛,在急慢性疼痛管理中亦有良好效果,还可缓解腹部内脏疼痛。本专家共识系统介绍了腰方肌阻滞的相关解剖特点、不同入路阻滞方法及阻滞范围、常用麻醉药物、并发症以及临床应用等,为其在临床的有效安全应用提供参考。

【关键词】 神经传导阻滞; 腰方肌阻滞; 专家共识

DOI: 10.3760/cma.j.cn101658-20230831-00022

Expert consensus on quadratus lumborum block in China (2024 edition)

Quadratus Lumborum Block in China Consensus Writing Group

Wang Xiaoping[1], Duan Bin[2], Yao Jun[3], Chen Yu[4], Cai Yujing[5], Feng Xia[4], Fan Kun[3], Gong Qingjuan[6], Guo Haijun[7], Huang Xuehua[8], Jiang Yingying[9], Li Shuiqing[10], Li Yalan[11], Liao Qin[12], Lei Hongyi[13], Ma Bin[14], Ma Wuhua[15], Ma Lulu[16], Ma Ke[8], Shu Haihua[5], Sun Tao[17], Xu Shiyuan[13], Wang E[2], Wang Yaping[18], Wang Haitang[19], Wang Yong[15], Xiao Lizu[20], Yu Rili[12], Zou Haiding[21], Zheng Yongjun[22]

[1]Department of Pain Management, The First Affiliated Hospital of Jinan University, Guangzhou City, Guangdong Province 510630, China; [2]Department of Anesthesiology, Xiangya Hospital Central South University,

中華醫學會雜誌社 Chinese Medical Association Publishing House 版权所有 违者必究

Changsha City, Hunan Province 410008, China; [3]Department of Anesthesiology, Shanghai Sixth People's Hospital affiliated to Shanghai Jiao Tong University School of Medicine, Shanghai City 200233, China; [4]Department of Anesthesiology, First Affiliated Hospital of Sun Yat-Sen University, Guangzhou City, Guangdong Province 510080, China; [5]Department of Anesthesiology, Guangdong Provincial People's Hospital, Guangzhou City, Guangdong Province 510080, China; [6]Department of Pain Medicine, The Second Affiliated Hospital of Guangzhou Medical University, Guangzhou City, Guangdong Province 510260, China; [7]Department of Nutrition and Lifestyle, The George Institute for Global Health (Australia) Beijing Representative Office, Beijing City 100060, China; [8]Department of Pain Medicine, Xinhua Hospital affiliated to Shanghai Jiao Tong University School of Medicine, Shanghai City 200092, China; [9]The National Center for Chronic and Noncommunicable Disease Control and Prevention, Chinese Center for Disease Control and Prevention, Beijing City 100050, China; [10]Department of Pain Management, Peking University Third Hospital, Beijing City 100191, China; [11]Department of Anesthesiology, The First Affiliated Hospital of Jinan University, Guangzhou City, Guangdong Province 510630, China; [12]Department of Anesthesiology, The Third Xiangya Hospital of Central South University, Changsha City, Hunan Province 410013, China; [13]Department of Anesthesiology, Zhujiang Hospital of Southern Medical University, Guangzhou City, Guangdong Province 510282, China; [14]Evidence-Based Medicine Center, School of Basic Medical Sciences, Lanzhou University, Lanzhou City, Gansu Province 730000, China; [15]Department of Anesthesiology, The First Affiliated Hospital of Guangzhou University of Chinese Medicine, Guangzhou City, Guangdong Province 510140, China; [16]Department of Anesthesiology, Peking Union Medical College Hospital, Beijing City 100730, China; [17]Department of Pain Management, Shandong Provincial Hospital affiliated to Shandong First Medical University, Jinan City, Shandong Province 250021, China; [18]Department of Pain Management, The Second Xiangya Hospital of Central South University, Changsha City, Hunan Province 410011, China; [19]Department of Anesthesiology, Nanfang Hospital, Southern Medical University, Guangzhou City, Guangdong Province 510515, China; [20]Department of Pain Medicine, Huazhong University of Science and Technology Union Shenzhen Hospital, Shenzhen City 518052, China; [21]Department of Anesthesiology, Second Xiangya Hospital of Central South University, Changsha City, Hunan Province 410011, China; [22]Department of Pain Management, Huadong Hospital affiliated to Fudan University, Shanghai City 200040, China

All authors contributed equally to the article

Writers: Duan Bin, Email: duanb11@csu.edu.cn; Yao Jun, Email: guoxinger@126.com

Corresponding author: Wang Xiaoping, Email: txp2938@jnu.edu.cn

【Abstract】 Quadratus lumborum block is a fascial plane block technique, by injecting local anesthetic into the fascial plane adjacent to the quadratus lumborum muscle, to block the thoracolumbar nerves. Quadratus lumborum block can provide analgesia for abdomen, hip, lower extremity and other operations, which has good effects in acute and chronic pain management, and may relieve abdominal visceral pain. This expert consensus offers a comprehensive overview of relevant anatomical characteristics, approaches and techniques with dermatomal coverage, common used local anesthetics, potential complications, and clinical evidence, to ensure effectiveness and safety in the clinical application.

【Key words】 Nerve block; Quadratus lumborum block; Expert consensus

DOI: 10.3760/cma.j.cn101658-20230831-00022

概　述

腰方肌阻滞(quadratus lumborum block, QLB)可追溯到2007年Blanco提出的后路“非突破感”腹横肌平面阻滞(transversus abdominis plane block, TAPB)[1],局麻药物通过不同的入路或方法注射到腰方肌附近的筋膜间隙或腰方肌内,药物通过筋膜间隙扩散,通过阻滞椎旁间隙和/或筋膜间隙内行走的神经起作用。目前,QLB尚未形成统一的技术规范和共识。与TAPB相比,QLB对躯体痛和内脏痛均有效,镇痛效果更好,持续时间更长[2];与椎旁阻滞或硬膜外镇痛相比,QLB入路选择更多、安全性更高、操作更便捷。QLB可应用于腹部、髋部、下肢等手术的辅助麻醉、术后镇痛[3-5]和急慢性疼痛的治

中华医学会出版社 Chinese Medical Association Publishing House 版权所有 违者必究

疗[6]。本专家共识涵盖了QLB的相关解剖特点、不同入路阻滞方法、阻滞范围、常用麻醉药物、并发症以及临床应用等，共提出了13条推荐意见，为QLB在围术期镇痛及慢性疼痛患者的安全有效应用提供参考。本专家共识不作为医疗事故鉴定和医学责任认定依据，不具强制性，供麻醉科医师、疼痛科医师、收治患者适用QLB的重症医学、神经外科、神经内科及相关科室医师参考。

共识制定方法与流程

本专家共识已在国际实践指南注册与透明化平台完成双语注册，注册号为PREPARE-2023CN846，并上传共识计划书。共识制定过程参考“WHO常规制定手册”（WHO handbook for guideline development, 2nd edition）的基本原则和方法。本编写组于2023年3月发起制订《腰方肌阻滞疗法中国专家共识》（以下简称为专家共识），设立专家共识工作小组，具体划分工作组（专家委员组、外部专家评议组、编写组及秘书组）。秘书组负责撰写计划书及完善利益冲突声明收集，小范围的专家访谈，专家委员组确立共识主题。共识撰写流程图如图1所示。

系统检索Pubmed、Embase、Web of Science、中国知网、万方医学等数据库，内容涵盖QLB的入路技术、围术期应用、疼痛管理、药物扩散等，对已发表的系统综述、Meta分析、随机对照试验、观察性研究、病例报道等证据进行归纳和分析评价，并对证据进行质量和推荐意见分级，推荐强度和证据分级参考国际指南的常用标准[7-8]，具体参照表1。

腰方肌周围结构解剖学特点

腰方肌为脊柱侧方腹后壁区的深层肌肉，起点包括第12肋骨下缘内侧和第1～4腰椎横突4个小

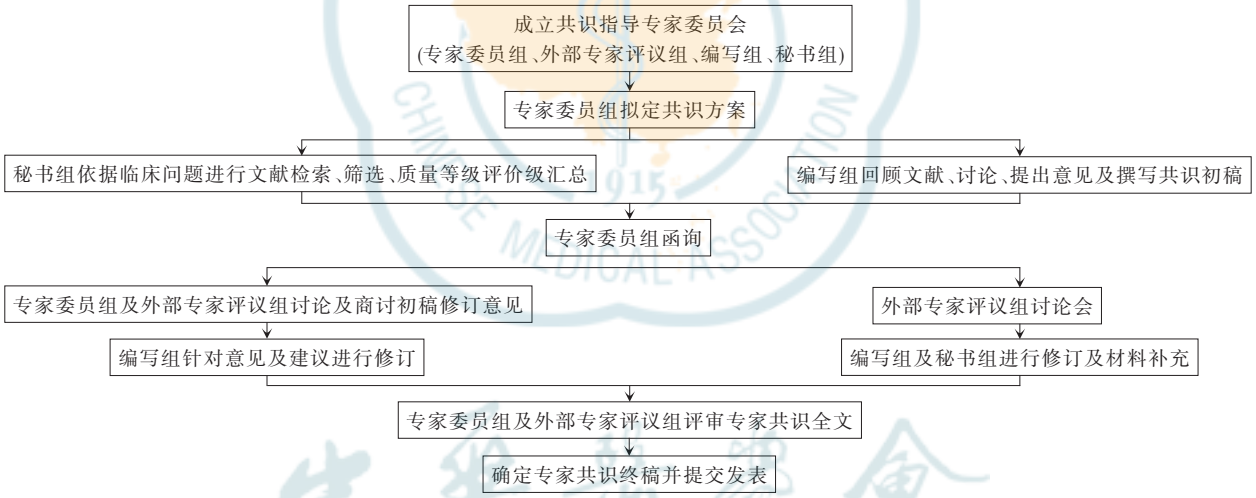

图1 共识撰写流程图

表1 推荐强度和证据分级

推荐强度和证据分级	定义
推荐强度	
Ⅰ类	已证实和/或一致公认有益和有效的操作或治疗。共识中的措辞建议为“给予推荐”
Ⅱ类	在有用和/或有效的证据方面尚存在不同观点的操作或治疗。Ⅱa类：有关证据或观点倾向于有用和/或有效，应用这些操作或治疗是合理的，共识中的措辞建议为“应当考虑”；Ⅱb类：有关证据或观点尚不能被充分证明有用和/或有效，可考虑应用，共识中的措辞建议为“可以考虑”
Ⅲ类	已证实和/或一致公认无用和/或无效，并对一些病例可能有害的操作或治疗，共识中的措辞建议为“不推荐”
证据分级	
证据水平A	研究人群广泛，证据基于1个以上高质量随机对照试验或高质量随机对照试验的荟萃分析
证据水平B	研究人群有限，证据基于1个以上的中等质量随机对照试验、中等质量随机对照试验的荟萃分析或1个以上精心设计并执行良好的非随机对照试验
证据水平C	研究人群十分有限，证据基于具有设计或执行限制的随机或非随机观察或注册研究和此类研究的荟萃分析、或仅为基于临床经验的专家共识意见

中华医学会杂志社 Chinese Medical Association Publishing House 版权所有 违者必究

肌腱，向下逐渐形成腱性结构连于髂腰韧带，形成近似四方形不规则肌肉（图2）。腰方肌和腰大肌分别穿过横膈膜外侧弓状韧带和内侧弓状韧带的后方。

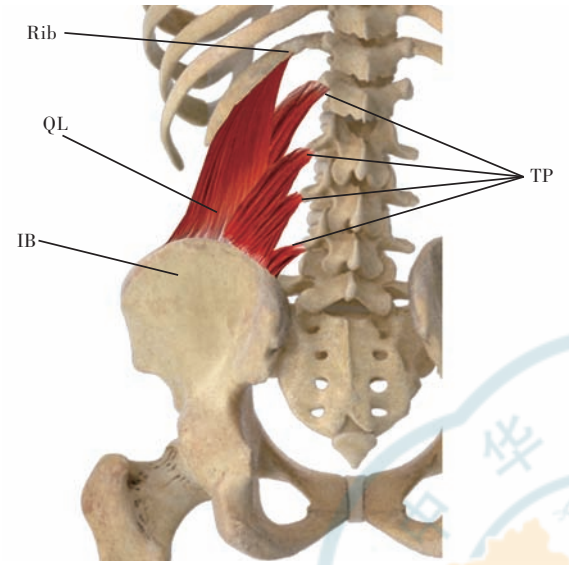

注：QL为腰方肌，TP为第1～4腰椎横突，Rib为第12肋骨，IB为髂骨

图2 腰方肌解剖形态

腰方肌的前侧被胸腰筋膜前层包裹，并与腹腔结肠、肾脏或肾后筋膜、腰大肌及筋膜、腰小肌和膈肌等相邻；后侧被胸腰筋膜中层包裹，后侧毗邻竖脊肌、背阔肌等；外侧与腹横筋膜、腹横肌、腹内斜肌和腹外斜肌等相邻；内侧与多层筋膜、腰大肌、腰椎横突等相邻（图3）。

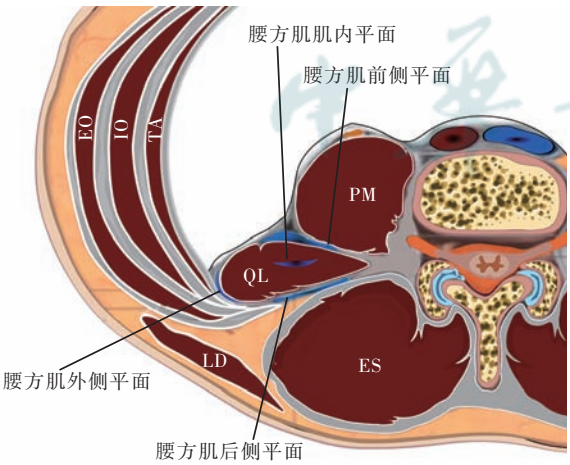

注：QL为腰方肌，LD为背阔肌，ES为竖脊肌，PM为腰大肌，EO为腹外斜肌，IO为腹内斜肌，TA为腹横肌

图3 腰方肌周围结构及各阻滞点图

QLB的作用机制目前仍不明确，需要多方面考虑。首先从扩散部位来说有胸腰筋膜、腹横筋膜、胸腰椎的椎旁间隙等，因胸腰筋膜与腰方肌之间的间隙与胸椎旁间隙是相通的，QLB时局麻药可能会向头侧的胸椎旁间隙扩散[9-10]；QLB还可直接阻滞腰方肌前侧走行的髂腹下和髂腹股沟神经[11-13]，经过这些部位的相关神经被阻滞；其次QLB的神经纤维涉及胸腰神经的前支、后支的躯体感觉、内脏交感、副交感神经成分；另外，QLB除了对这些明确分布的神经被阻滞发挥作用外，局麻药还对胸腰筋膜浅层的交感神经纤维、机械感受器和痛觉感受器直接作用（这些神经纤维的来源并非是胸腰部脊神经），抑制躯体痛和内脏痛[10, 14]。

目前，QLB通常在超声引导下完成，所以熟悉正常腰方肌及其周围组织结构外，还需要熟悉超声切面下对应的腰方肌及其周围组织解剖结构，更重要的是要精确区分、辨别腰方肌和周围组织之间的界限和相对位置关系，确定要阻滞注射的目标区域，尤其是筋膜间的层次、神经血管束等，这是决定精准阻滞的基础要素。由于超声探头放置位置的不同，对应不同的超声切面。影响超声切面的因素除了探头放置位置与方向外，还与个体的生理状态、体位有关。图4～5为常用的“三叶草”切面（L_3水平）的探头位置和对应超声图像。

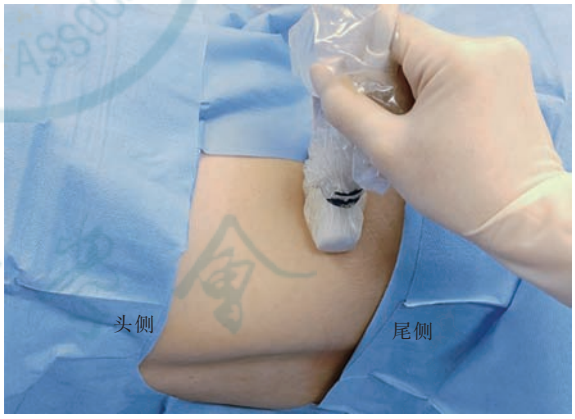

图4 低频超声探头位置示意图（探头放置在肋弓下缘与髂嵴之间腋中线）

推荐意见1：推荐实施超声引导下QLB的操作者应熟知腰方肌相关解剖学特点。（**Ⅰ类推荐，A级证据**）

QLB常用阻滞药物

目前临床上关于QLB使用局麻药的种类、浓度和容量尚未达成共识。罗哌卡因[4, 15-17]、布比卡因[17]、盐酸左布比卡因均为QLB的常用药物。相较于其他长效局麻药，罗哌卡因作为第一种纯左旋体长效酰胺

中华医学会杂志社 Chinese Medical Association Publishing House 版权所有 违者必究

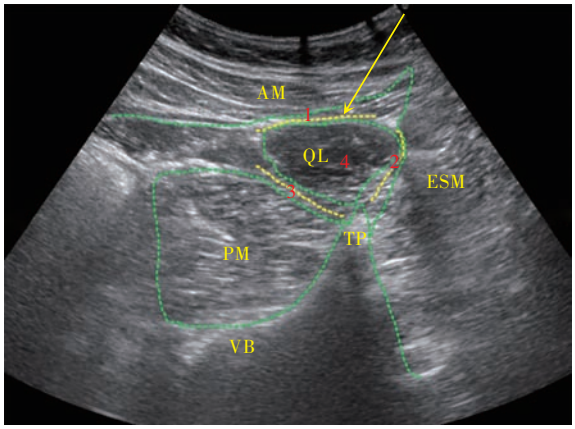

注：QL为腰方肌，ESM为竖脊肌，PM为腰大肌，TP为横突，AM为腹壁肌，VB为椎体，1为腰方肌外侧平面注射点，2为腰方肌后侧平面注射点，3为腰方肌前侧平面注射点，4为腰方肌肌内注射点，黄色曲线为QLB可选注射目标部位，注射时看到肌肉之间分离，黄色箭头为阻滞时可选针尖轨迹

图5 “三叶草”切面（L_3水平）超声图像

类局麻药，具有较低的心肌离子通道亲和性，同时有收缩血管、蛋白亲和力高等特点，而且QLB注射位置较深，周围重要组织丰富，尽量选择毒性低的局麻药，故临床上主张将罗哌卡因作为QLB的首选。研究指出，在双侧腰方肌各注射0.375%罗哌卡因20 ml[15]，或单侧注射0.5%罗哌卡因25 ml或30 ml[4,16]安全有效，术后镇痛效果佳。成年患者罗哌卡因总量150 mg为安全剂量，单侧注药容积至少20 ml[15]。QLB推荐使用0.2%～0.5%罗哌卡因或0.10%～0.25%布比卡因，容量为每侧0.2～0.4 ml/kg[17]，操作者应根据需要调整剂量，尤其进行腰方肌双侧阻滞时，需确保局麻药总量在安全范围内（罗哌卡因单次使用最大量为225 mg）[18-19]。年老体弱的患者，应酌情减量。患儿行QLB的局麻药剂量受体重、年龄、手术部位等因素影响，目前尚无标准化的用药方案，欧洲和美国区域麻醉与疼痛医学学会推荐患儿使用罗哌卡因或布比卡因的剂量为0.5～1.5 mg/kg[20]。

文献报道，单次QLB注射0.5%罗哌卡因20～30 ml，5～20 min内起效，持续麻醉效果达24 h以上[4,15,21]。与其他神经阻滞一样，增加局麻药PH值或适当添加佐剂如肾上腺素、右美托咪定、地塞米松[21]等，可以减少局麻药的用量，并且提高QLB的起效速度及镇痛效果。多项研究建议进行QLB时每侧添加2～4 mg地塞米松以延长局麻药的效果[16,21-22]，且可以达到止吐效果；同时，经神经周围给药能够延长局麻药周围神经阻滞的持续时间，并增强镇痛作用[23-25]，但目前QLB佐剂的应用剂量和效果缺乏有力的证据，还需要大量临床试验的验证。

推荐意见2：QLB时需考虑局麻药的种类、浓度和容积对阻滞的起效时间、作用时间和镇痛效果的影响。应当考虑使用0.2%～0.5%罗哌卡因或0.10%～0.25%布比卡因，容量为每侧0.2～0.4 ml/kg或15～30 ml。（**Ⅱa类推荐，B级证据**）

推荐意见3：QLB时需确保局麻药总量在安全范围内，应当考虑根据是否行单双侧阻滞和患者个体情况调整剂量。（**Ⅱa类推荐，B级证据**）

QLB阻滞方法

1. 超声定位方法

目前，有关QLB的解剖和临床研究报道大多为基于超声引导下完成的技术操作，且腰方肌为后腹壁的深部肌肉，周围有肾脏等重要器官，包绕腰方肌的胸腰筋膜是QLB药物扩散的重要结构，覆盖范围广泛，多层且排列复杂，故推荐超声下仔细辨认腰方肌周围结构，并观察局麻药的扩散。另由于盲探穿刺可能造成出血、血肿、定位不准确、损伤内脏器官等并发症，故临床上推荐超声引导下行QLB，不推荐基于体表解剖标志的盲探穿刺。

B超下识别腰方肌是阻滞成功的关键。腰方肌重要的显像特点和解剖位置关系是：腰方肌相对于前侧的腰大肌常表现为更低回声，紧邻腰方肌的横突常显示为高亮曲线回声，侧腹壁的三层肌肉或腱膜则位于腰方肌的前外侧（图6D）。

推荐意见4：推荐QLB在超声引导下进行，不推荐基于体表解剖标志的盲探穿刺。（**Ⅰ类推荐，B级证据**）

2. 超声引导QLB的入路

(1) 超声引导QLB的体位和探头选择

患者可仰卧位、侧卧位（患侧朝上）、俯卧位或坐位[26]来实施QLB，主要取决于患者的创伤部位、医生的习惯及拟计划的进针路线。如：后侧向前侧进针，多需要患者侧卧位、俯卧或坐位；仰卧位行QLB通常可选用高频线阵探头，但腰椎椎旁区域的显示可能受限；侧卧位推荐使用低频凸阵探头扫查，可能获得更广的视野，方便操作超声探头和进针。

(2) 超声引导QLB的入路

QLB入路依据注药靶点与腰方肌解剖关系不同命名，超声引导QLB的入路主要有以下4种[17,27-29]。

中华医学会杂志社 Chinese Medical Association Publishing House 版权所有 违者必究

① 外侧路QLB

患者取仰卧位，将线阵探头垂直于腋中线，放置于肋缘和髂嵴之间，超声图像上可见横向排列的前外侧腹壁三层肌肉，将探头向后背侧移动，腹横肌逐渐移行为高回声腱膜，腰方肌和腹膜后脂肪位于腹横肌腱膜的深面，腰方肌深面为腰大肌和椎体横突（图6A、6B）。也可侧卧位凸阵探头扫查。注药靶点位于腰方肌前外侧与腹横筋膜相接处，注药成功后可观察到腹膜后脂肪下移。

② 后路QLB

患者取侧卧位，将凸阵探头于腋中线横置于肋缘和髂嵴之间，向后方移动，显示腰方肌、竖脊肌和腰大肌，超声下可见以椎体横突为茎的“三叶草征”，三个叶分别是腰大肌、竖脊肌和附着在横突顶点的腰方肌（图6C、6D）。注药靶点位于腰方肌的后侧，即腰方肌与竖脊肌之间的平面，腰筋膜三角的位置。

③ 前路QLB

患者取侧卧位，应用凸阵探头获得典型“三叶草”征象，动态超声扫查识别呼吸运动，肾旁和肾周脂肪组织会随着呼吸而移动，帮助识别同是低回声的腰方肌（图6C、6D）。也可继续将凸阵探头往后移至脊柱旁2～3 cm，与脊柱垂直，行旁正中横斜位扫查，轻微调整探头方向，超声下可清晰显示腰大肌、腰方肌、肾脏、肾周脂肪等声像（图6E、6F）。注药靶点位于腰方肌前方，即腰方肌与腰大肌之间的肌肉筋膜层间隙，注射药物后可见腰大肌下压。探头90°旋转纵向上下扫查可观察局麻药从髂嵴向第12肋的扩散情况。

此外，还有一些其他前路QLB的扫查和进针方式。肋下入路前路QLB时，患者取侧卧位，将凸阵探头置于$L_{1/2}$棘突中线外6～8 cm，作旁正中矢状面扫描，可见腰方肌在第12肋缘下方，从背侧向腹侧依次可见背阔肌、腰方肌、前层胸腰筋膜、肾周脂肪和肾脏。向内侧移动倾斜探头，背阔肌逐渐变薄消失，竖脊肌位于腰方肌后方，腰大肌位于其前方（图6G、6H）。由尾侧向头侧平面内进针，将局麻药注射于腰方肌与腰大肌之间，阻滞后的感觉平面可达$T_{6/7}$～$L_{1/2}$[30-31]。Diwan等[32]提出了仰卧位腋中线冠状入路行前路QLB，另有该入路联合前路坐骨神经阻滞作为麻醉方式应用于不宜改变体位的多发伤患者行髋部手术的病例报道[33]。此外，术后侧腹区域因有手术敷料和引流管不便行侧方定位技术时，患者于坐位成功行横向斜旁正中入路前路QLB的抢救性镇痛[26]。这些方法的进针轨迹不同，但针尖注射目标平面相同，即为腰方肌与腰大肌之间。

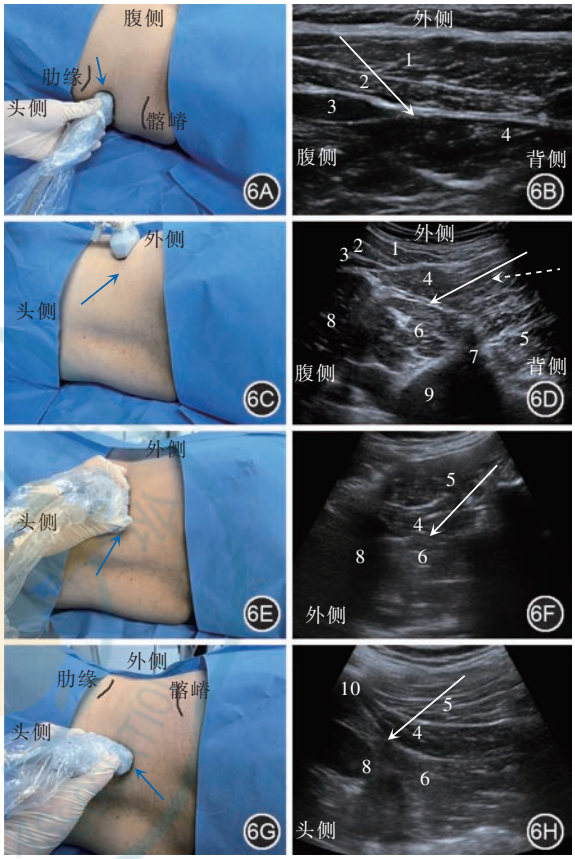

注：1为腹外斜肌，2为腹内斜肌，3为腹横肌，4为腰方肌，5为竖脊肌，6为腰大肌，7为横突，8为肾脏，9为椎体，10为第12肋，QLB为腰方肌阻滞。图6A、6B为仰卧位侧路QLB超声探头位置示意图和超声图，白色箭头为穿刺针轨迹；图6C、6D为侧卧位前路和后路阻滞：侧方定位超声探头位置示意图和超声图，白色实线箭头为前路QLB穿刺针轨迹，虚线箭头为后路QLB穿刺针轨迹；图6E、6F为侧卧位前路QLB：横斜旁正中位扫查超声探头位置示意图和超声图，白色箭头为穿刺针轨迹；图6G、6H为肋下入路前路QLB，白色箭头为穿刺针轨迹，蓝色箭头为穿刺针进针方向

图6 不同QLB入路的探头位置和超声图像图

④ 肌内QLB

患者取仰卧位或侧卧位，扫查看到腰方肌后稍倾斜探头可得到最大切面的腰方肌，注药靶点位于腰方肌内。肌内QLB的临床有效性报道不一[34-35]，药物是否能够扩散至筋膜间隙还有待研究，且肌内注射大量局麻药是否可引起肌肉坏死、炎症、纤维化等尚不明确。

各入路QLB可单次给药，也可留置导管用于术后持续镇痛[4, 31]。根据手术部位及镇痛需求，可以选用单侧或双侧不同入路连续QLB，更多采用腰方

中华医学会杂志社 Chinese Medical Association Publishing House 版权所有 违者必究

肌前路或后路阻滞置管行连续QLB[36-37]。一般采用平面内穿刺法，穿刺成功后单次给予20～30 ml局麻药分离筋膜间隙，目标筋膜间隙内留置导管3～5 cm并固定[36, 38]。可采用连续背景剂量输注或间歇注射给药两种方式，孰优孰劣尚无定论。Aoyama等[37]研究表明，后路双侧连续QLB用于腹腔镜下结直肠手术后镇痛，与3 ml/h连续输注相比，间歇每4小时注射12 ml局麻药并未产生更好的镇痛效果或更广泛的感觉阻滞。

推荐意见5：超声引导下行QLB的操作者应掌握超声相关基础知识和规范流程，阻滞时推荐选用低频凸阵探头。（**Ⅰ类推荐，B级证据**）

推荐意见6：依据注药靶点与腰方肌解剖关系不同，QLB有4种入路：外侧路、后路、前路和肌内QLB。应当根据患者的创伤部位、镇痛需求和操作者的习惯选用合适的入路。（**Ⅱa类推荐，B级证据**）

推荐意见7：QLB包括单侧阻滞或双侧阻滞，单次给药或留置导管连续给药，应当根据手术部位及镇痛需求选择。（**Ⅱa类推荐，B级证据**）

推荐意见8：连续QLB时，可以考虑采用连续背景剂量输注或间歇注射给药方式。（**Ⅱb类推荐，B级证据**）

QLB效果判断

1. 评估方法

在注射局麻药10～15 min后，依据不同的QLB入路，对神经所支配的胸腹背区域进行感觉评估，同时注意下肢皮肤有无感觉异常或下肢肌力减退，以判断药物的扩散范围。

(1) 询问患者胸腹壁及腰背部是否出现皮肤麻木感，如存在则说明阻滞成功。

(2) 用湿乙醇拭子擦拭患者可能被阻滞区域及其对侧皮肤，询问患者是否存在温度觉差异，如有差异，则说明阻滞成功。

(3) 用钝针轻刺患者可能被阻滞区域皮肤，询问患者是否存在痛感。部分阻滞为痛感消失，触觉感存在；完全阻滞为痛感、触觉完全消失。

2. 阻滞范围

QLB的阻滞范围因穿刺入路、针尖位置和局麻药容量而异，局麻药在筋膜间隙内扩散范围不同，阻滞不同的神经节段，临床效果可能各异。

一些解剖和临床研究发现，外侧路QLB主要在腹横肌平面扩散，分布T_7～T_{12}区域[15, 39]。后路QLB沿胸腰筋膜中层扩散，致下腹部和外侧腹部感觉丧失，覆盖范围在T_{10}～L_1，向头侧扩散有限[12, 40-41]，或可达T_7[40]。前路QLB可以通过弓形韧带通路上达中胸段肋间和胸椎旁间隙[42]，或下可扩散到L_1～L_3神经根[40]，其中肋下前路QLB也可有较广的阻滞范围，阻滞后的感觉平面可达$T_{6/7}$～$L_{1/2}$[12, 30-31]，但前路阻滞并未一致地扩散到胸椎旁或腰椎旁间隙[39, 42]。另外，注射药液位置也可能影响药液扩散，前路QLB在L_2水平阻滞时，药液更可能向椎旁间隙扩散，在髂上水平注射药液则向腰丛扩散的概率更大[43]。相对于TAPB仅限体表躯体感觉，QLB可能涉及内脏神经传导的改变。临床病例报道可能提到更广泛或相对局限的阻滞范围，目前尚无足够的证据推荐哪一种阻滞入路更适合某种特定的手术类型，但临床选择时可以考虑前路QLB较其他入路可能提供更广的阻滞范围。

推荐意见9：QLB时穿刺入路和针尖位置可影响局麻药在筋膜间的扩散。临床选择时可以考虑前路QLB较其他入路可能提供更广的阻滞范围。（**Ⅱb类推荐，C级证据**）

QLB的禁忌证与并发症

QLB的绝对禁忌证包括穿刺部位感染、有出血倾向、对局麻药过敏及拒绝者；相对禁忌证包括解剖异常、血液动力学不稳定和已知的神经系统疾病等。

QLB并发症发生率较低，理论上可有出血、感染、局麻药中毒、周围脏器损伤等，由于局麻药扩散不全亦可能导致阻滞不全，QLB扩散到腰丛可能导致运动阻滞时间延长，下床活动和出院时间延迟。

股四头肌无力是QLB的常见并发症之一，其中前路发生率最高，主要原因可能是胸腰筋膜前层与髂筋膜相延续，局麻药有可能顺着胸腰筋膜前层向下扩散至髂筋膜，造成股神经阻滞[40, 44-45]；但最近也有研究发现，前路QLB没有穿破腰大肌筋膜，对股四头肌肌力影响不大[42, 46]。

其次，在QLB中有低血压的报道。对分别接受全胃切除术、右半结肠切除术的两例患者实施后路QLB后30～40 min，患者出现严重的低血压和心动过速，推测可能是局麻药向头端扩散至胸椎旁间隙和硬膜外间隙产生的交感神经阻滞所致[47]。尸体研究发现在$L_{3/4}$水平行后路QLB时，可观察到显影剂

中华医学会杂志社 Chinese Medical Association Publishing House 版权所有 违者必究

向头侧扩散至T_{10}椎旁间隙，阻滞T_{10}～L_1神经根；在$L_{1/2}$水平进行QLB时，显影剂可扩散至T_9～T_{12}椎旁间隙，阻滞T_9～L_1神经根，甚至可到达T_7水平[12,42]。因此，在临床中，如行双侧QLB，应特别注意低血压的风险。

亦应注意QLB穿刺造成的直接损伤。肾脏下极位于腰方肌前方，肾下极后方依次紧邻肾周脂肪、肾筋膜后层和胸腰筋膜前层，再往后是腰方肌。深吸气时肾下极可达到L_4水平。因此，在进行QLB时，应注意显示肾脏下极，以避免肾损伤。腰动脉腹支起源于腹主动脉，向腰方肌外侧和后方延伸。后路和侧路QLB进针前应先用彩色多普勒检查腰方肌后方腰动脉或其他大血管，使用平面内进针法，避免血管损伤。前路QLB是一种深层阻滞，接近腰丛，血管损伤形成血肿有向腹膜后扩散的风险[17]。接受抗凝剂治疗的患者应谨慎使用[48]。

其他并发症包括局麻药导致的全身毒性反应、感染和神经损伤。腰方肌周围血管丰富，且QLB需要大容量局麻药，故行双侧QLB时，需准确计算局麻药的总剂量，注药前回抽，预防局麻药毒性反应的发生。由于QLB是一种经典的筋膜平面注射，局麻药注射到筋膜平面，而不是直接注射到神经周围，感染和神经损伤的可能性很小，可以在全身麻醉或局部麻醉后进行QLB[15]。

推荐意见10：建议QLB时需注意防范出血、感染、局麻药中毒、周围脏器损伤等相关并发症。（**Ⅰ类推荐，B级证据**）

QLB临床应用

QLB可能导致广泛的感觉阻滞（T_7～L_2），其适应证多种多样，对于剖宫产术、肾脏手术术后具有良好的镇痛效果，可缓解术后24 h内的疼痛[49]，也被用于胃肠外科、髋关节手术等术后镇痛及其他急、慢性疼痛的治疗。目前的适应证是基于现有的随机对照临床试验和病例报道，仍在增长。

1. QLB在临床麻醉中的应用

(1) 妇产科手术术后镇痛

在剖宫产术后镇痛中，QLB较TAPB能减少剖宫产术后吗啡的用量[48]，更好的减轻剖宫产术后的慢性疼痛[50]，但不能进一步提高鞘内注射吗啡剖宫产产妇的术后疼痛效果[51]，目前临床证据不足以证明QLB对于剖宫产术后镇痛效果优于TAPB[52]。在剖宫产术后镇痛相关指南中，QLB和TAPB均为推荐的术后镇痛方法[53]。对于腹腔镜子宫切除术，QLB具有良好的术后镇痛效果，且优于TAPB，可更好的缓解内脏痛[54]。

(2) 胃肠外科术后镇痛

QLB可减少腹腔镜结肠癌手术术后阿片药物用量，改善镇痛评分，且优于TAPB效果[55]，在减重手术术后镇痛效果上与TAPB类似[56]，但多数研究表明QLB与其他阻滞方法在腹腔镜手术术后镇痛效果无显著差异[57]。

(3) 肾切除术

术前QLB可减少机器人辅助腹腔镜肾切除术和经皮肾镜取石术后阿片药物用量[29,58]，较TAPB可减少肾移植术后阿片药物剂量[59]。弓状韧带上腰方肌前侧阻滞可能更适用于腹腔镜肾切除术的镇痛[60-61]。

(4) 髋关节手术

在髋关节置换术，低到中级质量的证据显示前路QLB可减轻术后疼痛，减少阿片药物用量，可促进术后康复，但对多数患者而言这种差异临床意义有限，并不支持QLB常规作为全髋关节置换术中多模式镇痛的一部分[62]。后路QLB未能有效改善髋关节置换术疼痛[63]，临床上仍需更多研究证实QLB在髋关节置换术术后镇痛的作用。

(5) 小儿术后镇痛

对于小儿下腹部手术，QLB阻滞可提供有效术后镇痛[64]，对于小儿疝气手术，双侧QLB的术后镇痛效果优于TAPB和髂腹下、髂腹股沟神经阻滞（0.25%罗哌卡因，0.4 ml/kg）[65-66]，延长术后镇痛时间，其镇痛效果优于骶管阻滞[67]。

QLB可提供有效的术后镇痛，但因其为深部神经阻滞，操作前应评估患者凝血功能，其操作难度较TAPB更高，需要在侧卧位下完成，操作时间更长[68]，目前临床应用不如TAPB普及。不同路径QLB的镇痛作用及与其他腹部筋膜间阻滞的效果比较仍有待深入研究。

推荐意见11：应当考虑可将QLB用于剖宫产术、结肠手术、肾脏手术等腹部手术的围术期辅助麻醉和术后镇痛。（**Ⅱa类推荐，B级证据**）

推荐意见12：在髋部手术围术期多模式镇痛方法中可以考虑实施QLB。（**Ⅱb类推荐，B级证据**）

中華醫學會雜誌社 Chinese Medical Association Publishing House 版权所有 违者必究

2. QLB在疼痛治疗中的应用

(1) 慢性髋关节疼痛

髋骨关节炎可导致慢性髋关节疼痛，并对患者生活质量产生重大影响。有病例报道显示行1～2次后路QLB可缓解患者慢性髋关节疼痛，并提高生活质量[69-70]。有关证据尚不能充分证明有效，可考虑应用，但仍需更多的研究来证实后路QLB在慢性髋关节疼痛治疗中的作用。

(2) 疝修补术后慢性疼痛

有病例报道患者因多次行腹部疝修补术后出现腹壁慢性疼痛，行单次后路QLB后疼痛缓解，效果可持续至半年后[6]。证据只是单例报道，拟使用，需更多临床研究证实QLB在此类病例中的效果。

(3) 原发性痛经引起的重度疼痛

患者因原发性痛经引发重度疼痛，且口服非甾体抗炎药无效，行单次双侧后路QLB后疼痛明显缓解，阻滞后48 h内无需其他镇痛措施[71]。原发性痛经可考虑使用QLB，但尚需更多相关研究来证实QLB在原发性痛经中的作用。

(4) 急性内脏痛

肠系膜上静脉血栓形成导致患者腹部急性弥漫性疼痛，口服及静脉镇痛药物无效，行单次双侧后路QLB后疼痛明显缓解[72]。此报道为单个病例，急性内脏痛可考虑使用QLB，但需更多临床研究来证实QLB在内脏疼痛治疗中的效果。

(5) 腹部肌筋膜疼痛综合征（abdominal myofascial pain syndrome, AMPS）

AMPS是一种腹壁疼痛，也是导致难治性慢性腹痛的一个重要原因。患者肌肉中常存在触发点，导致局部功能受限。腹部触发点可能是肌肉创伤（钝性创伤、手术术后、肾脏体积增大的机械刺激）或继发于潜在的内脏炎症或两者兼而有之的结果。当腰方肌和腹内斜肌受到影响时，疼痛主要局限于侧方。

Niraj[73]研究表明，行超声引导的前路QLB和/或脉冲射频治疗可长期缓解AMPS患者的疼痛，改善患者情绪，减少其阿片类药物的消耗，防止患者因疼痛而急诊入院及使大部分患者继续工作。AMPS患者可考虑使用前路QLB和/或脉冲射频治疗，仍需要更多临床研究来证实该治疗方法在AMPS患者中的治疗作用。

推荐意见13：在急慢性疼痛有QLB适应证患者中可以考虑实施QLB。（**Ⅱb类推荐，C级证据**）

结　语

本共识是我国首次针对QLB的临床实践形成的专家共识，工作小组形成了推荐意见，以期对临床麻醉和疼痛诊疗中QLB的实施提供实践参考，然而部分推荐意见的临床证据暂不充分，相关工作人员在使用本共识时需结合实际情况综合判断。

利益冲突　所有作者均声明无利益冲突

参 考 文 献

[1] Blanco R. Tap block under ultrasound guidance: the description of a "no pops" technique[J]. Reg Anesth Pain Med, 2007, 32(Suppl 5): 130. DOI: 10.1016/j.rapm.2007.06.268.

[2] Liu X, Song T, Chen X, et al. Quadratus lumborum block versus transversus abdominis plane block for postoperative analgesia in patients undergoing abdominal surgeries: a systematic review and meta-analysis of randomized controlled trials [J]. BMC Anesthesiol, 2020, 20(1): 53. DOI: 10.1186/s12871-020-00967-2.

[3] Kukreja P, MacBeth L, Sturdivant A, et al. Anterior quadratus lumborum block analgesia for total hip arthroplasty: a randomized, controlled study[J]. Reg Anesth Pain Med, 2019, 2019 Oct 25: rapm-2019-100804. DOI: 10.1136/rapm-2019-100804.

[4] Johnston DF, Sondekoppam RV. Continuous quadratus lumborum block analgesia for total hip arthroplasty revision [J]. J Clin Anesth, 2016, 35: 235-237. DOI: 10.1016/j.jclinane.2016.08.002.

[5] İpek CB, Kara D, Yılmaz S, et al. Comparison of ultrasound-guided transversus abdominis plane block, quadratus lumborum block, and caudal epidural block for perioperative analgesia in pediatric lower abdominal surgery[J]. Turk J Med Sci, 2019, 49(5): 1395-1402. DOI: 10.3906/sag-1812-59.

[6] Carvalho R, Segura E, Loureiro MD, et al. Quadratus lumborum block in chronic pain after abdominal hernia repair: case report [J]. Braz J Anesthesiol, 2017, 67(1): 107-109. DOI: 10.1016/j.bjane.2014.08.010.

[7] Bakaeen FG, Svensson LG, Mitchell JD, et al. The American association for thoracic surgery/society of thoracic surgeons position statement on developing clinical practice documents[J]. J Thorac Cardiovasc Surg, 2017, 153(4): 999-1005. DOI: 10.1016/j.jtcvs.2017.01.003.

[8] Jacobs AK, Anderson JL, Halperin JL. The evolution and future of ACC/AHA clinical practice guidelines: a 30-year journey: a report of the American college of cardiology/American heart association task force on practice guidelines[J]. J Am Coll Cardiol, 2014, 64(13): 1373-1384. DOI: 10.1016/j.jacc.2014.06.001.

[9] Carney J, Finnerty O, Rauf J, et al. Studies on the spread of local anaesthetic solution in transversus abdominis plane blocks [J]. Anaesthesia, 2011, 66(11): 1023-1030. DOI: 10.1111/j.1365-2044.2011.06855.x.

中华医学会杂志社 Chinese Medical Association Publishing House 版权所有 违者必究

[10] Tesarz J, Hoheisel U, Wiedenhöfer B, et al. Sensory innervation of the thoracolumbar fascia in rats and humans[J]. Neuroscience, 2011, 194: 302-308. DOI: 10.1016/j.neuroscience. 2011.07.066.

[11] Adhikary SD, El-Boghdadly K, Nasralah Z, et al. A radiologic and anatomic assessment of injectate spread following transmuscular quadratus lumborum block in cadavers[J]. Anaesthesia, 2017, 72 (1): 73-79. DOI: 10.1111/anae.13647.

[12] Elsharkawy H, El-Boghdadly K, Kolli S, et al. Injectate spread following anterior sub-costal and posterior approaches to the quadratus lumborum block: a comparative cadaveric study[J]. Eur J Anaesthesiol, 2017, 34(9): 587-595. DOI: 10.1097/eja.0000000000000680.

[13] Sondekoppam RV, Ip V, Johnston DF, et al. Ultrasound-guided lateral-medial transmuscular quadratus lumborum block for analgesia following anterior iliac crest bone graft harvesting: a clinical and anatomical study[J]. Can J Anaesth, 2018, 65(2): 178-187. DOI: 10.1007/ s12630-017-1021-y.

[14] Benetazzo L, Bizzego A, De Caro R, et al. 3d reconstruction of the crural and thoracolumbar fasciae[J]. Surg Radiol Anat, 2011, 33 (10): 855-862. DOI: 10.1007/s00276-010-0757-7.

[15] Murouchi T, Iwasaki S, Yamakage M. Quadratus lumborum block: analgesic effects and chronological ropivacaine concentrations after laparoscopic surgery[J]. Reg Anesth Pain Med, 2016, 41(2): 146-150. DOI: 10.1097/aap.0000000000000349.

[16] Kadam VR. Ultrasound-guided quadratus lumborum block as a postoperative analgesic technique for laparotomy [J]. J Anaesthesiol Clin Pharmacol, 2013, 29(4): 550-552. DOI: 10. 4103/0970-9185.119148.

[17] Elsharkawy H, El-Boghdadly K, Barrington M. Quadratus lumborum block: anatomical concepts, mechanisms, and techniques[J]. Anesthesiology, 2019, 130(2): 322-335. DOI: 10. 1097/aln.0000000000002524.

[18] Andersen CHS, Laier GH, Nielsen MV, et al. Transmuscular quadratus lumborum block for percutaneous nephrolithotomy: study protocol for a dose-finding trial [J]. Acta Anaesthesiol Scand, 2020, 64(8): 1224-1228. DOI: 10.1111/aas.13605.

[19] 陈美萍, 陈志聪. 腰方肌阻滞临床应用的研究进展[J]. 临床麻醉学杂志, 2022, 38(3):308-312. DOI: 10.12089/jca.2022.03.018.

[20] Suresh S, Ecoffey C, Bosenberg A, et al. The European society of regional anesthesia and pain therapy/American society of regional anesthesia and pain medicine recommendations on local anesthetics and adjuvants dosage in pediatric regional anesthesia [J]. Reg Anesth Pain Med, 2018, 43(2): 211-216. DOI: 10.1097/ aap.0000000000000702.

[21] La Colla L, Uskova A, Ben-David B. Single-shot quadratus lumborum block for postoperative analgesia after minimally invasive hip arthroplasty: a new alternative to continuous lumbar plexus block?[J]. Reg Anesth Pain Med, 2017, 42(1): 125-126. DOI: 10.1097/aap.0000000000000523.

[22] Maenchen N, Hansen CK, Dam M, Børglum J. Ultrasound-guided transmuscular quadratus lumborum (TQL) block for pain management after caesarean section[J]. Int J Anesth Anesthesiol, 2016, 3: 048. DOI: 10.23937/2377-4630/3/2/1048.

[23] Børglum J, Gögenür I, Bendtsen TF. Abdominal wall blocks in adults[J]. Curr Opin Anaesthesiol, 2016, 29(5): 638-643. DOI: 10. 1097/aco.0000000000000378.

[24] Zorrilla-Vaca A, Li J. Dexamethasone injected perineurally is more effective than administered intravenously for peripheral nerve blocks: a meta-analysis of randomized controlled trials[J]. Clin J Pain, 2018, 34(3): 276-284. DOI: 10.1097/ajp. 0000000000000519.

[25] Chong MA, Berbenetz NM, Lin C, et al. Perineural versus intravenous dexamethasone as an adjuvant for peripheral nerve blocks: a systematic review and meta-analysis [J]. Reg Anesth Pain Med, 2017, 42(3): 319-326. DOI: 10.1097/aap. 0000000000000571.

[26] Dam M, Hansen CK, Børglum J, et al. A transverse oblique approach to the transmuscular quadratus lumborum block [J]. Anaesthesia, 2016, 71(5): 603-604. DOI: 10.1111/anae.13453.

[27] Krohg A, Ullensvang K, Rosseland L A, et al. The analgesic effect of ultrasound-guided quadratus lumborum block after cesarean delivery: a randomized clinical trial[J]. Anesth Analg, 2018, 126 (2): 559-565. DOI: 10.1213/ane.0000000000002648.

[28] Blanco R, Ansari T, Girgis E. Quadratus lumborum block for postoperative pain after caesarean section: a randomised controlled trial [J]. Eur J Anaesthesiol, 2015, 32(11): 812-818. DOI: 10.1097/eja.0000000000000299.

[29] Dam M, Hansen CK, Poulsen TD, et al. Transmuscular quadratus lumborum block for percutaneous nephrolithotomy reduces opioid consumption and speeds ambulation and discharge from hospital: a single center randomised controlled trial [J]. Br J Anaesth, 2019, 123(2): e350-e358. DOI: 10.1016/j.bja.2019.04.054.

[30] Elsharkawy H, Ahuja S, DeGrande S, et al. Subcostal approach to anterior quadratus lumborum block for pain control following open urological procedures[J]. J Anesth, 2019, 33(1): 148-154. DOI: 10.1007/s00540-018-02605-1.

[31] Elsharkawy H. Quadratus lumborum block with paramedian sagittal oblique (subcostal) approach[J]. Anaesthesia, 2016, 71 (2): 241-242. DOI: 10.1111/anae.13371.

[32] Diwan S, Blanco R, Kulkarni M, et al. The supine coronal midaxillary approach to anterior quadratus lumborum block: case report [J]. Braz J Anesthesiol, 2020, 70(4): 443-447. DOI: 10. 1016/j.bjan.2020.04.007.

[33] Altıparmak B, Korkmaz Toker M, Uysal A, et al. Supine coronal approach to quadratus lumborum block in combination with anterior approach sciatic block for sole anesthesia of hip fracture surgery[J]. J Clin Anesth, 2021, 72: 110303. DOI: 10.1016/j. jclinane.2021.110303.

[34] Yoshida K, Tanaka S, Watanabe K, et al. The effectiveness of the intramuscular quadratus lumborum block in postoperative analgesia after cesarean section with vertical incision: a randomized, double-blinded placebo-controlled study [J]. J

中华医学会杂志社 Chinese Medical Association Publishing House 版权所有 违者必究

Anesth, 2020, 34(6): 849-856. DOI: 10.1007/s00540-020-02829-0.

[35] Tamura T, Kitamura K, Yokota S, et al. Spread of quadratus lumborum block to the paravertebral space via intramuscular injection: a volunteer study[J]. Reg Anesth Pain Med, 2018, 43(4): 372-377. DOI: 10.1097/aap.0000000000000735.

[36] Prasad Mantha S, Nair A, Kodisharapu PK, et al. Ultrasound-guided continuous transmuscular quadratus lumborum block for postoperative analgesia in patients undergoing radical nephrectomy: a randomized controlled trial[J]. Cureus, 2021, 13(10): e19120. DOI: 10.7759/cureus.19120.

[37] Aoyama Y, Sakura S, Wittayapairoj A, et al. Continuous basal infusion versus programmed intermittent bolus for quadratus lumborum block after laparoscopic colorectal surgery: a randomized-controlled, double-blind study[J]. J Anesth, 2020, 34(5): 642-649. DOI: 10.1007/s00540-020-02791-x.

[38] Aoyama Y, Sakura S, Abe S, et al. Continuous quadratus lumborum block and femoral nerve block for total hip arthroplasty: a randomized study[J]. J Anesth, 2020, 34(3): 413-420. DOI: 10.1007/s00540-020-02769-9.

[39] Balocco AL, López AM, Kesteloot C, et al. Quadratus lumborum block: an imaging study of three approaches[J]. Reg Anesth Pain Med, 2021, 46(1): 35-40. DOI: 10.1136/rapm-2020-101554.

[40] Carline L, McLeod GA, Lamb C. A cadaver study comparing spread of dye and nerve involvement after three different quadratus lumborum blocks[J]. Br J Anaesth, 2016, 117(3): 387-394. DOI: 10.1093/bja/aew224.

[41] Tamura T, Yokota S, Ito S, et al. Local anesthetic spread into the paravertebral space with two types of quadratus lumborum blocks: a crossover volunteer study[J]. J Anesth, 2019, 33(1): 26-32. DOI: 10.1007/s00540-018-2578-5.

[42] Dam M, Moriggl B, Hansen CK, et al. The pathway of injectate spread with the transmuscular quadratus lumborum block: a cadaver study[J]. Anesth Analg, 2017, 125(1): 303-312. DOI: 10.1213/ane.0000000000001922.

[43] Elsharkawy H, El-Boghdadly K, Barnes T J, et al. The supra-iliac anterior quadratus lumborum block: a cadaveric study and case series[J]. Can J Anaesth, 2019, 66(8): 894-906. DOI: 10.1007/s12630-019-01312-z.

[44] Parras T, Blanco R. Randomised trial comparing the transversus abdominis plane block posterior approach or quadratus lumborum block type i with femoral block for postoperative analgesia in femoral neck fracture, both ultrasound-guided [J]. Rev Esp Anestesiol Reanim, 2016, 63(3): 141-148. DOI: 10.1016/j.redar.2015.06.012.

[45] Wikner M. Unexpected motor weakness following quadratus lumborum block for gynaecological laparoscopy[J]. Anaesthesia, 2017, 72(2): 230-232. DOI: 10.1111/anae.13754.

[46] Haskins SC, Tseng A, Zhong H, et al. Anterior quadratus lumborum block does not provide superior pain control after hip arthroscopy: a double-blinded randomized controlled trial [J]. Anesthesiology, 2021, 135(3): 433-441. DOI: 10.1097/aln.0000000000003853.

[47] Sá M, Cardoso JM, Reis H, et al. Quadratus lumborum block: are we aware of its side effects? A report of 2 cases[J]. Braz J Anesthesiol, 2018, 68(4): 396-399. DOI: 10.1016/j. bjan.2017.04.023.

[48] Blanco R, Ansari T, Riad W, et al. Quadratus lumborum block versus transversus abdominis plane block for postoperative pain after cesarean delivery: a randomized controlled trial [J]. Reg Anesth Pain Med, 2016, 41(6): 757-762. DOI: 10.1097/aap.0000000000000495.

[49] Jin Z, Liu J, Li R, et al. Single injection quadratus lumborum block for postoperative analgesia in adult surgical population: a systematic review and meta-analysis[J]. J Clin Anesth, 2020, 62: 109715. DOI: 10.1016/j.jclinane.2020.109715.

[50] Borys M, Zamaro A, Horeczy B, et al. Quadratus lumborum and transversus abdominis plane blocks and their impact on acute and chronic pain in patients after cesarean section: a randomized controlled study[J]. Int J Environ Res Public Health, 2021, 18(7): 3500. DOI: 10.3390/ijerph18073500.

[51] Hussain N, Brull R, Weaver T, et al. Postoperative analgesic effectiveness of quadratus lumborum block for cesarean delivery under spinal anesthesia[J]. Anesthesiology, 2021, 134(1): 72-87. DOI: 10.1097/aln.0000000000003611.

[52] El-Boghdadly K, Desai N, Halpern S, et al. Quadratus lumborum block vs. Transversus abdominis plane block for caesarean delivery: a systematic review and network meta-analysis() [J]. Anaesthesia, 2021, 76(3): 393-403. DOI: 10.1111/anae.15160.

[53] Roofthooft E, Joshi GP, Rawal N, et al. Prospect guideline for elective caesarean section: updated systematic review and procedure-specific postoperative pain management recommendations[J]. Anaesthesia, 2021, 76(5): 665-680. DOI: 10.1111/anae.15339.

[54] Huang L, Zheng L, Zhang J, et al. Transmuscular quadratus lumborum block versus oblique subcostal transversus abdominis plane block for analgesia in laparoscopic hysterectomy: a randomised single-blind trial [J]. BMJ Open, 2021, 11(8): e043883. DOI: 10.1136/bmjopen-2020-043883.

[55] Huang D, Song L, Li Y, et al. Posteromedial quadratus lumborum block versus transversus abdominal plane block for postoperative analgesia following laparoscopic colorectal surgery: a randomized controlled trial[J]. J Clin Anesth, 2020, 62: 109716. DOI: 10.1016/j.jclinane.2020.109716.

[56] Xue Q, Chu Z, Zhu J, et al. Analgesic efficacy of transverse abdominis plane block and quadratus lumborum block in laparoscopic sleeve gastrectomy: a randomized double-blinded clinical trial[J]. Pain Ther, 2022, 11(2): 613-626. DOI: 10.1007/s40122-022-00373-1.

[57] Zhang Q, Xu J, Ou M, et al. Evaluation of analgesic effects and safety of quadratus lumborum block in patients undergoing laparoscopic surgery: a meta-analysis of randomized controlled trials [J]. Minerva Anestesiol, 2022, 88(1-2): 62-71. DOI: 10.23736/s0375-9393.21.15807-9.

中华医学会杂志社 Chinese Medical Association Publishing House 版权所有 违者必究

[58] Dam M, Hansen C, Poulsen TD, et al. Transmuscular quadratus lumborum block reduces opioid consumption and prolongs time to first opioid demand after laparoscopic nephrectomy[J]. Reg Anesth Pain Med, 2021, 46(1): 18-24. DOI: 10.1136/rapm-2020-101745.

[59] Kolacz M, Mieszkowski M, Janiak M, et al. Transversus abdominis plane block versus quadratus lumborum block type 2 for analgesia in renal transplantation: a randomised trial [J]. Eur J Anaesthesiol, 2020, 37(9): 773-789. DOI: 10.1097/eja.0000000000001193.

[60] Li H, Ma D, Liu Y, et al. A transverse approach for ultrasound-guided anterior quadratus lumborum block at the lateral supra-arcuate ligament [J]. Anaesthesia, 2020, 75(10): 1400-1401. DOI: 10.1111/anae.15058.

[61] Li H, Shi R, Shi D, et al. Anterior quadratus lumborum block at the lateral supra-arcuate ligament versus transmuscular quadratus lumborum block for postoperative analgesia in patients undergoing laparoscopic nephrectomy: a randomized controlled trial[J]. J Clin Anesth, 2021, 75: 110561. DOI: 10.1016/j.jclinane.2021.110561.

[62] Hussain N, Brull R, Speer J, et al. Analgesic benefits of the quadratus lumborum block in total hip arthroplasty: a systematic review and meta-analysis [J]. Anaesthesia, 2022, 77(10): 1152-1162. DOI: 10.1111/anae.15823.

[63] Brixel S M, Biboulet P, Swisser F, et al. Posterior quadratus lumborum block in total hip arthroplasty: a randomized controlled trial [J]. Anesthesiology, 2021, 134(5): 722-733. DOI: 10.1097/aln.0000000000003745.

[64] Genç Moralar D, Tok Cekmecelioglu B, Aslan M, et al. Effect of quadratus lumborum block on postoperative analgesic requirements in pediatric patients: a randomized controlled double-blinded study [J]. Minerva Anestesiol, 2020, 86(2): 150-156. DOI: 10.23736/s0375-9393.19.13361-5.

[65] Öksüz G, Bilal B, Gürkan Y, et al. Quadratus lumborum block versus transversus abdominis plane block in children undergoing low abdominal surgery: a randomized controlled trial [J]. Reg Anesth Pain Med, 2017, 42(5): 674-679. DOI: 10.1097/aap.0000000000000645.

[66] Priyadarshini K, Behera BK, Tripathy BB, et al. Ultrasound-guided transverse abdominis plane block, ilioinguinal/iliohypogastric nerve block, and quadratus lumborum block for elective open inguinal hernia repair in children: a randomized controlled trial[J]. Reg Anesth Pain Med, 2022, 47(4): 217-221. DOI: 10.1136/rapm-2021-103201.

[67] Öksüz G, Arslan M, Urfalıoğlu A, et al. Comparison of quadratus lumborum block and caudal block for postoperative analgesia in pediatric patients undergoing inguinal hernia repair and orchiopexy surgeries: a randomized controlled trial[J]. Reg Anesth Pain Med, 2020, 45(3): 187-191. DOI: 10.1136/rapm-2019-101027.

[68] Farag E, Seif J, Kolli S. Quadratus lumborum block versus transversus abdominal plane block - the debate is still going on. Editorial [J]. J Clin Anesth, 2020, 66: 109969. DOI: 10.1016/j.jclinane.2020.109969.

[69] Fernández Martín MT, López Álvarez S, Ortigosa Solorzano E. Quadratus lumborum block. New approach for a chronic hip pain. Cases report[J]. Rev Esp Anestesiol Reanim (Engl Ed), 2020, 67(1): 44-48. DOI: 10.1016/j.redar.2019.10.001.

[70] Fernández MT, Aguirre JA, López S. Posterior quadratus lumborum block, a novel approach to treat chronic hip pain: a case series [J]. A A Pract, 2023, 17(3): e01671. DOI: 10.1213/xaa.0000000000001671.

[71] Zhou Y, Jiang P, Wu J. Anterior quadratus lumborum block in the management of severe drug-resistant pain due to primary dysmenorrhoea[J]. Eur J Pain, 2022, 26(8): 1821-1822. DOI: 10.1002/ejp.2001.

[72] Gonçalves J, Almeida CR, Cunha F, et al. Quadratus lumborum block for acute visceral pain [J]. Anaesth Crit Care Pain Med, 2021, 40(2): 100811. DOI: 10.1016/j.accpm.2021.100811.

[73] Niraj G. Interventional pathway in the management of refractory chronic flank pain: prospective series in 45 patients [J]. Pain Pract, 2023, 23(6): 689-694. DOI: 10.1111/papr. 13223.

（收稿日期：2023-08-31）

（本文编辑：柴叶静，张立生）

执笔者简介

段彬，女，1982年3月出生，医学博士，副主任医师；工作单位：中南大学湘雅医院麻醉科；专业特长：神经阻滞、骨科麻醉、老年麻醉；研究方向：加速术后康复，术后认知功能损伤。

姚军，男，1978年8月出生，医学硕士，副主任医师；工作单位：上海交通大学医学院附属第六人民医院麻醉科；专业特长：精通全身各种超声引导神经阻滞，擅长无或少阿片类老年麻醉，创伤麻醉，尤其术后区域阻滞镇痛；研究方向：区域麻醉临床实践。

通信作者简介

王小平，女，1966年9月出生，医学博士，主任医师/教授，博士生导师，暨南大学附属第一医院疼痛科主任；专业特长：各种急、慢性疼痛性疾病的诊断及治疗；研究方向：关节软骨细胞凋亡信号通路及软骨退变分子机制，周围神经病理性疼痛分子机制。

本文引用格式

腰方肌阻滞疗法中国专家共识编写组. 腰方肌阻滞疗法中国专家共识(2024版)[J]. 中华疼痛学杂志, 2024, 20(2): 179-190. DOI: 10.3760/cma.j.cn101658-20230831-00022.

中華醫學會雜誌社 Chinese Medical Association Publishing House 版权所有 违者必究